

"CASISTICA DERMATOSCOPICA A CONFRONTO"

Atti del II incontro pontino di Casistica Dermatoscopica

ALESSANDRO ANNETTA RICCARDO BONO ALESSANDRO DI STEFANI GIUSEPPE ARGENZIANO

CASISTICA IDI

R. Bono
Responsabile Melanoma Unit
Istituto Dermopatico dell'Immacolata - Roma

CASO 1

La paziente G.L. di anni 45 si presenta alla nostra attenzione sottoponendoci una lesione pigmentata localizzata al deltoide sx.
Non riesce a riferire le dinamiche che hanno portato al quadro attuale e di conseguenza non sa dare notizie di come fosse inizialmente la lesione.
Come si evince dalla figura 1 il quadro è rappresentato da una lesione pigmentata circondata da un alone bianco con i margini non ben definiti e lievemente rosata.
Nel contesto dell'alone si nota una piccola macula marrone.
Dermoscopicamente la lesione si presenta con una pigmentazione omogenea e qualche globulo periferico, elementi simil sbocchi comedonici.
L'alone che circonda la lesione pigmentata ha margini sfumati e trama vascolare ben evidente.
Nel suo contesto è presente una piccola macula marrone finemente reticolare.

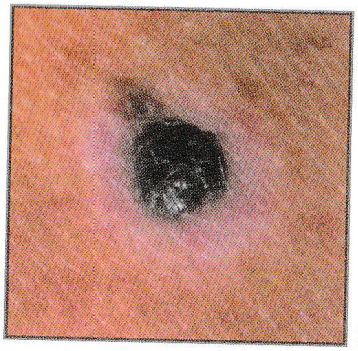

Figura 1

Figura 2

IPOTESI DIAGNOSTICHE

Cheratosi
Nevo con alone
Lesione vascolare
Melanoma con alone
Lesione in quasi completa regressione

La cheratosi seborroica è stata ipotizzata per l'assenza di strutture melanocitarie della lesione pigmentata e dalla presenza di qualche elementi tipo sbocchi similcomedonici.
Il Nevo con alone, il Melanoma con alone, la Lesione in regressione andavano citati per la presenza dell'alone periferico che presenta margini non ben definiti e trama vascolare ben evidente. La lesione vascolare è stata messa tra le ipotesi diagnostiche poiché a volte lesioni nere senza strutture all'interno possono simulare lesioni vascolari trombizzate.
La lesione è stata asportata completamente e sottoposta ad esame istologico.

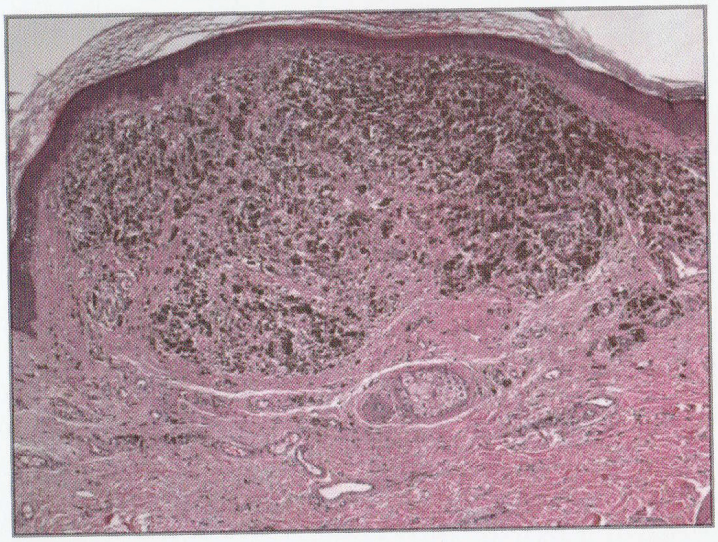

Figura 3

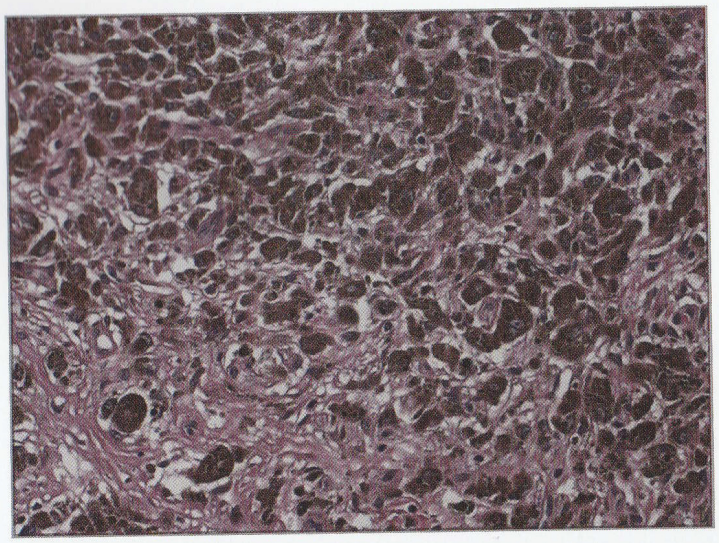

Figura 4

Istologicamente si nota un infiltrato dermico nodulare formato quasi esclusivamente da melanofagi immersi in uno stroma con fasci collageni ispessiti.
Si osservano anche alcuni linfociti frammisti ai melanofagi.
(Giorgio Annessi)

DIAGNOSI
Lesione pigmentata in quasi completa regressione

Per tale motivo è stato eseguito un ampliamento chirurgico con completa inclusione dell'alone.

Commento finale.
Il caso rappresenta quanto la regressione può essere confondente. È inevitabile che crei difficoltà anche istologicamente nell'individuare la lesione pigmentata di origine.
Per tale motivi è bene non protrarre nel tempo un follow up di una lesione in regressione, soprattutto se non si conosce la lesione originaria.
Si poteva completare l'iter diagnostico con la ricerca del linfonodo sentinella ma in accordo con la paziente si è soprasseduto. Dopo 4 anni la paziente non presenta alcun segno di malattia.

CASO 2

La signora Z.P. di 58 anni sottopone alla nostra osservazione una lesione pigmentata brunastra con sfumature disomogenee di circa 1 cm di diametro posta sul lato posteriore della gamba dx. Riferisce la presenza di tale lesione da almeno 3 anni non accompagnata da alcun sintomo soggettivo.

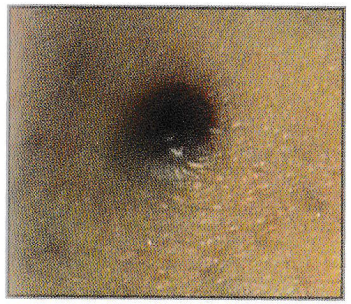

Figura 1

Figura 2

Dermoscopicamente la lesione si presenta di tre colori (marrone, bianco e rosso scuro) distribuiti concentricamente.
Il fine reticolo marrone circonda quasi completamente la lesione. Al centro si nota una chiazza rosso violacea, senza strutture vascolari, circondata da un alone biancastro.

IPOTESI DIAGNOSTICHE

Cheratosi
Dermatofibroma
Lesione vascolare
Melanoma
Nevo

Il Dermatofibroma è stato ipotizzato per il reticolo periferico, per la zona fibrosa centrale e per l'aumento della consistenza palpatoria. La lesione vascolare per il colore rossastro centrale. Il Melanoma per la variabilità cromatica e disomogeneità strutturale. Nevo e Cheratosi sono ipotesi remote ed effettivamente non supportate da elementi validi. La lesione è stata asportata e sottoposta ad esame istologico.

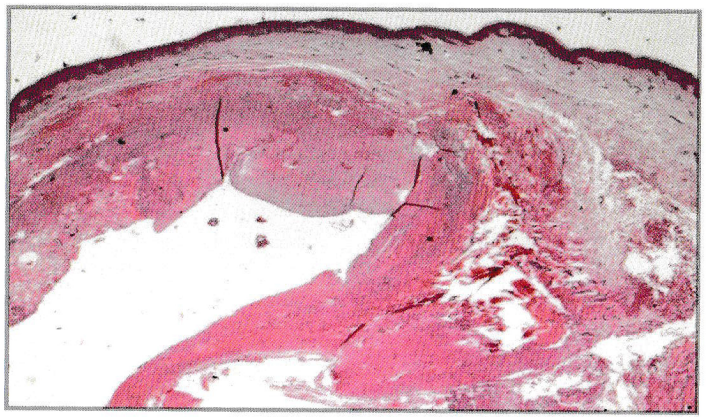

Figura 3

Istologicamente si osserva la presenza di grande vaso malformato nel derma reticolare. Il vaso appare dilatato, ripieno di globuli rossi. (Giorgio annessi)

DIAGNOSI

Lesione pigmentata non melanocitaria sopravasale

Commento finale. La giusta diagnosi poteva essere intuita dalla presenza oggettiva e palpatoria di una varice sottostante. Quindi la pigmentazione cutanea, che ha assunto un aspetto tale da simulare diverse lesioni melanocitarie e non, è la conseguenza di processi flogistici e vascolari locali.

CASO 3

Il signor M.A. di 42 anni presenta una lesione rossastra al gluteo sx, di ciraca 4 mm di diametro, di cui se ne è accorto recentemente. La lesione provoca un lieve prurito. Palpatoriamente è sopraelevata e di consistenza dura.

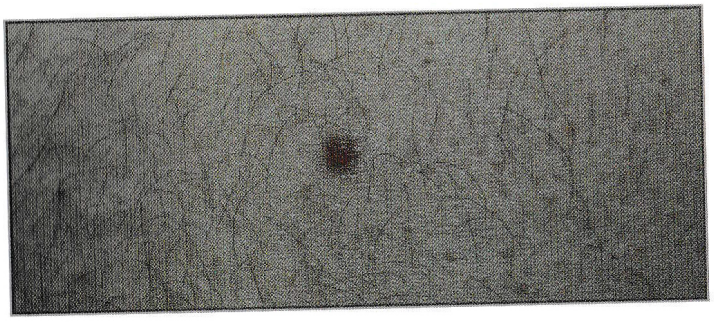

Figura 1

Dermoscopicamente la lesione si presenta simmetrica, di color rosa-rosso e sfuma in periferia.
Centralmente si notano degli elementi composti da vasi tortuosi circondati da un alone brunastro.
Tali elementi sembrano separati tra loro da zone prive di strutture. Piccoli vasi puntiformi ricoprono tutta la lesione e anche la pelle circostante.

Figura 2

IPOTESI DIAGNOSTICHE

Cheratosi
Dermatofibroma
Bowen
Melanoma Acromico
Metastasi di melanoma

La diagnosi di cheratosi può essere ipotizzata più dal punto di vista clinico, soprattutto per la variante lichenoide.
Si può pensare al dermatofibroma per la consistenza della lesione e per la fibrosi centrale (setti fibrosi che separano gli elementi vascolari). Pensiamo al Bowen per la distribuzione in cloni dei vasi tortuosi. Infine è inevitabile pensare al melanoma acromico e alla metastasi di melanoma (anche se non vi è stata una diagnosi di melanoma in precedenza).
La lesione è stata asportata completamente e sottoposta ad esame istologico.

Figura 3

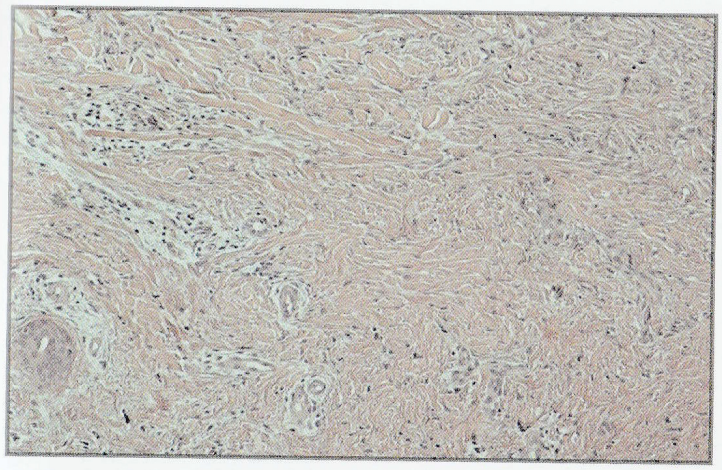

Figura 4

Istologicamente si nota un infiltrato dermico nodulare formato da fibroistiociti disposti in piccoli fasci organizzati in modo storiforme ed immersi in fasci collageni ispessiti. (Giorgio Annessi)

DIAGNOSI
Dermatofibroma

Commento finale
Le lesioni acromiche hanno assunto nelle difficoltà diagnostiche del melanoma un posto rilevante. In questo caso due sono i pattern vasali che lo contraddistinguono: i vasi tortuosi raccolti in elementi distinti e vasi puntiformi distribuiti sia nella lesione che nella cute adiacente (segno di infiammazione meccanica).
È stato necessario l'esame istologico per la certezza diagnostica poiché né il melanoma, né la cheratosi e neanche il Bowen potevano essere esclusi.