Ann. It. Derm. Clin. Sper., **43**, 177-181, 1989

DERMATITE ERPETIFORME E PSORIASI §

R. PELLICANO, R. BONO, C. DE SIMONE

Università Cattolica del Sacro Cuore, Roma
Istituto di Dermatologia (Direttore : Prof. D. Cerimele)

PAROLE CHIAVE : dermatite erpetiforme - psoriasi - immunofluorescenza

SUMMARY

A case of dermatitis herpetiformis occurring in a 40-year old woman suffering from localized psoriasis since the age of 9 is described. An improvement of the dermatitis herpetiformis was observed after administration of a gluten-free diet together with a low dose of sulfone, although the psoriatic lesions remained unaltered.

L'associazione tra la dermatite erpetiforme e la psoriasi è stata descritta per la prima volta nel 1980, in un paziente affetto anche da carcinoma gastrico (Kolyadenko e Coll., *Vestn. Dermatol. Venereol.*, **11**, 58, 1980). Da allora, per quanto ci risulta, tale associazione è stata segnalata solo in un altro paziente da Aloì e Puiatti nel 1985 ; in quest'ultimo caso le manifestazioni cliniche della dermatite erpetiforme erano caratterizzate da un inconsueto aspetto emorragico (Aloi e Puiatti, *Giorn. It. Derm. Vener.*, **120**, 451, 1985).

Recentemente abbiamo avuto occasione di osservare una paziente affetta da entrambe le dermatosi.

A.P., di sesso femminile, di anni 40. Nulla di rilevante nei dati anamnestici.

Dall'età di 9 anni la paziente è affetta da psoriasi, localizzata prevalentemente ai gomiti, alla regione sacrale ed agli arti inferiori e trattata con topici a base di cortisonici e di catrame. Da circa 5 mesi è comparso intenso prurito, non dominato dai comuni antistaminici, e successivamente sono insorte vescicole sierose, localizzate dapprima alle sopracciglia e quindi ai glutei, alle spalle ed ai gomiti.

§ Il lavoro è stato parzialmente finanziato dalla Fondazione Pro Ricerca Dermatologica, Roma.

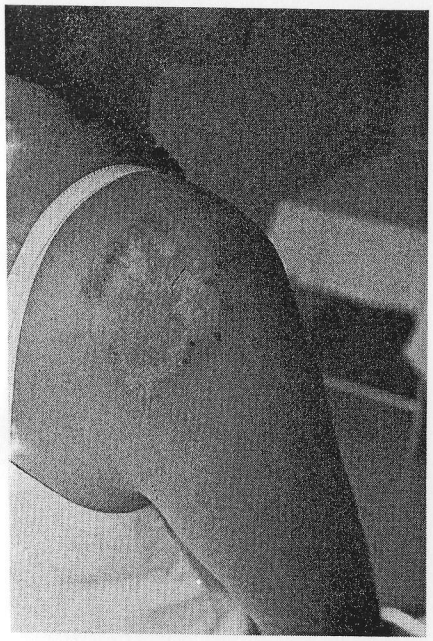

Fig. 1 — Lesioni papulo-vescicolari a disposizione arciforme della regione deltoidea destra.

- Elementi vescicolari parzialmente sovrapposti lesioni psoriasiche sulla superficie estensoria del- mbraccio destro.

Quando è giunta alla nostra osservazione la paziente presentava lesioni eritemato-squamose sulle superfici estensorie degli arti inferiori, sui gomiti, sulla regione sacrale e sull'addome. Piccole lesioni papulose, alcune sormontate da vescicole sierose, altre escoriate o ricoperte da croste siero–ematiche, erano raggruppate sulle superfici estensorie degli avambracci, sui glutei e sulle spalle ed assumevano disposizione arciforme in regione deltoidea (Fig. 1). Sui gomiti, inoltre, le lesioni vescicolari si sovrapponevano parzialmente a quelle eritemato–squamose (Fig. 2).

Gli esami ematochimici di routine erano nella norma. La ricerca degli anticorpi antinucleo, antimitocondrio, antitiroide ed antimucosa gastrica era negativa.

L'esame istologico di una lesione vescicolare della spalla evidenziava una cavità dermo–epidermica contenente numerosi granulociti eosinofili, neutrofili e linfociti (Fig. 3). Nel derma superficiale era presente edema ed un infiltrato infiammatorio perivasale, costituito da linfociti, eosinofili e neutrofili.

L'immunofluorescenza diretta, eseguita su sezioni di cute perilesionale, ha mostrato la presenza di depositi granulari di IgA, localizzati alle papille dermiche (Fig. 4).

La ricerca degli anticorpi antireticolina ed antiendomisio nel siero della paziente, eseguita con la tecnica dell'immunofluorescenza indiretta utilizzando come substrato sezioni del terzo inferiore di esofago di scimmia, ha dato esito negativo.

In base alla sintomatologia clinica ed ai reperti dell'immunofluorescenza è stata posta diagnosi di dermatite erpetiforme.

È stata instaurata terapia a base di diaminodifenilsulfone alla dose di 50 mg/*die* e dieta priva di glutine, che ha determinato una brusca cessazione della sintomatologia pruriginosa e la risoluzione delle lesioni vescicolari, tanto che la dose di solfone è stata dimezzata dopo appena dieci giorni di terapia. Le lesioni psoriasiche sono peraltro rimaste invariate.

Per la morfologia e la sede di localizzazione delle lesioni, per il decorso clinico delle stesse, nonché per il reperto immunologico, il caso da noi osservato è inquadrabile come dermatite erpetiforme insorta in un soggetto già affetto da psoriasi.

La rarità di questa associazione, descritta sino ad oggi solo in due pazienti, è verosimilmente giustificabile da un punto di vista genetico. La presenza in uno stesso soggetto dei loci antigenici peculiari delle due dermatosi, infatti, è da ritenere evento eccezionale.

Nel caso descritto da Aloi e Puiatti nel 1985, il solo ad essere confermato da dati immunologici, la dermatite erpetiforme si era manifestata con un non usuale aspetto emorragico delle lesioni vescicolari e la risposta terapeutica al solfone era risultata scarsa. Entrambi i fenomeni furono messi in relazione alla pre–esistente e concomitante patologia psoriasica. Secondo gli Autori, la presenza nella psoriasi di papille superficializzate con capillari dilatati avrebbe condizionato, per isomorfismo reattivo, la morfologia delle lesioni della dermatite erpetiforme.

Pur essendo verosimile l'ipotesi prospettata, il nostro caso permette di constatare come le alterazioni cutanee presenti nei pazienti psoriasici non sono sempre in grado di influen-

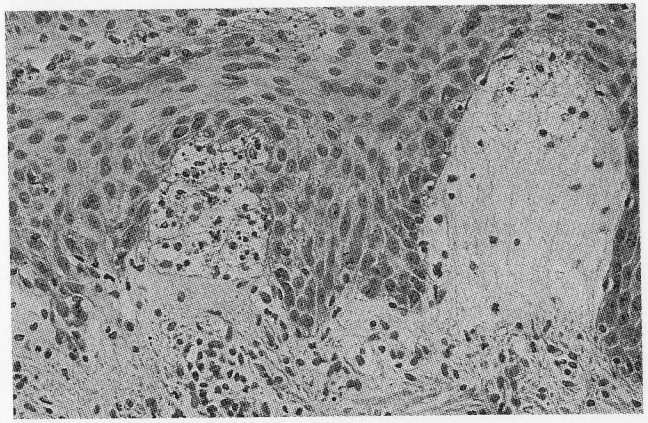

ig. 3 — Accumulo di granulociti neutrofili ed eosinofili in sede papillare. È visibile anche una vescicola dermo-epidermica in fase iniziale (ematossilina-eosina, 250 ×).

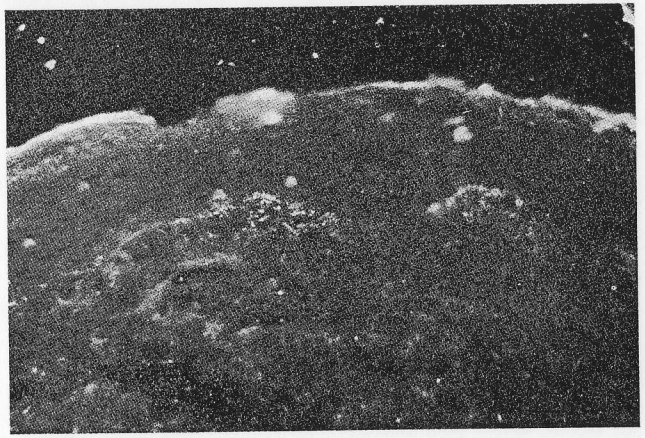

Fig. 4 — Immunofluorescenza diretta: depositi granulari di IgA (250 ×).

zare l'espressività clinica di una concomitante dermatite erpetiforme. Anche nelle zone cutanee in cui le due dermopatie si sovrapponevano, infatti, non abbiamo osservato presenza di lesioni vescicolo-emorragiche. La risposta al solfone, inoltre, è stata pronta e soddisfacente.

Ricevuto il 22/3/1989,
accettato il 26/4/1989.
Richiesta estratti a:
Riccardo Pellicano
Istituto di Dermatologia
Università Cattolica del Sacro Cuore
Policlinico « A. Gemelli »
Largo Gemelli, 8
00168 Roma